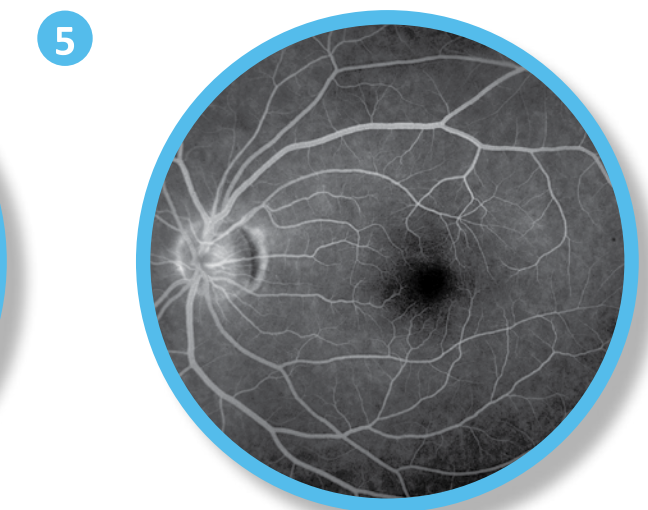
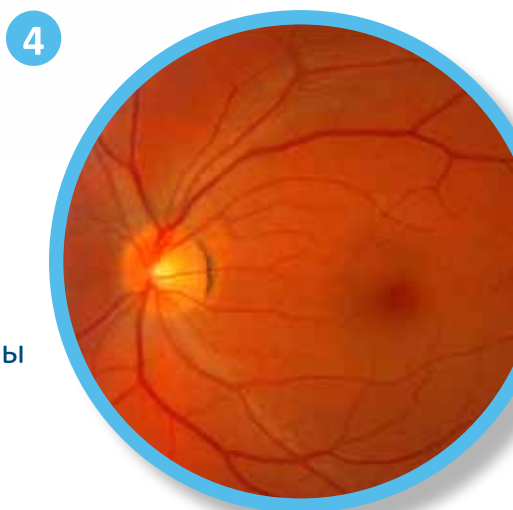
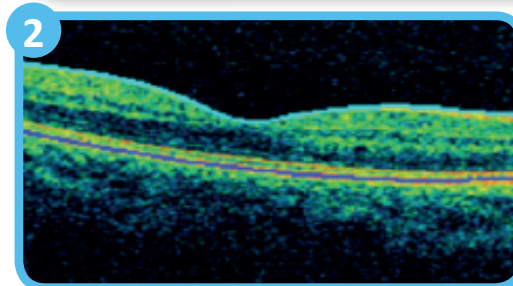
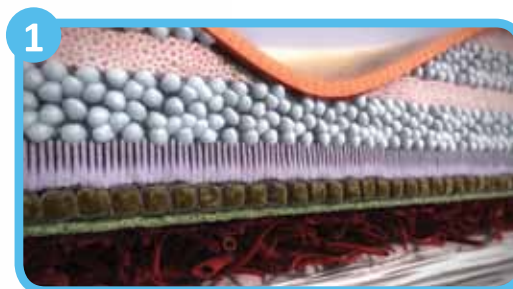
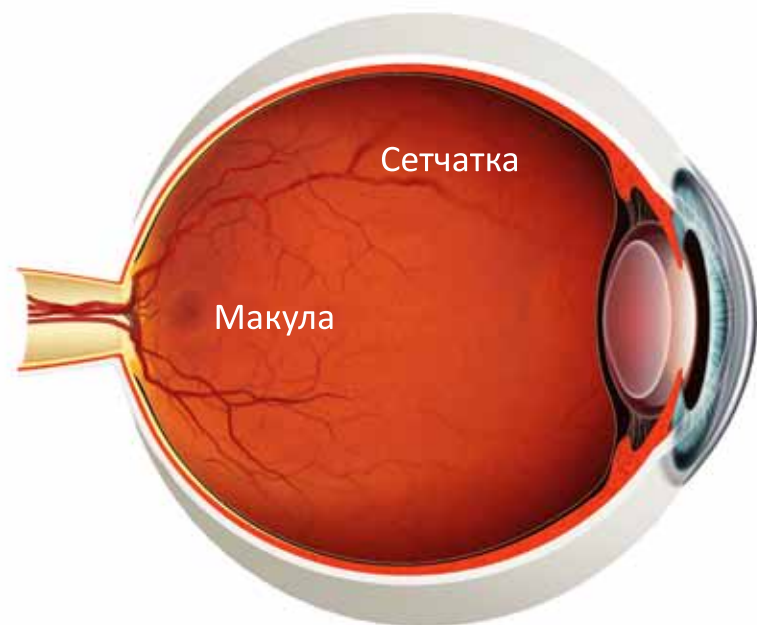




# ПАТОЛОГИЯ СЕТЧАТКИ

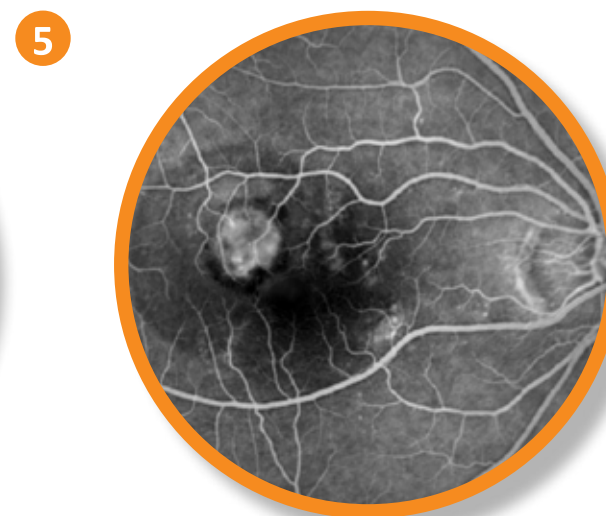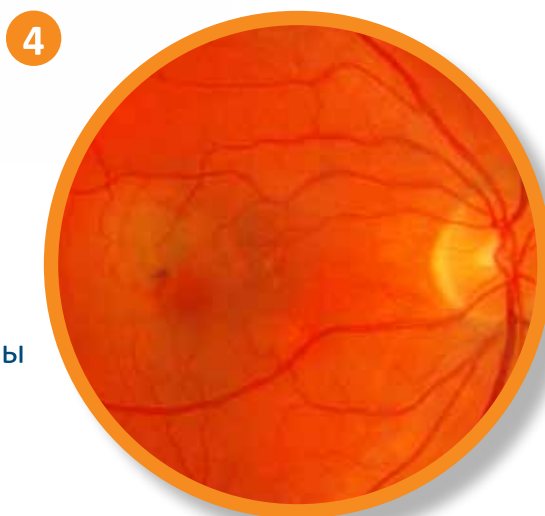
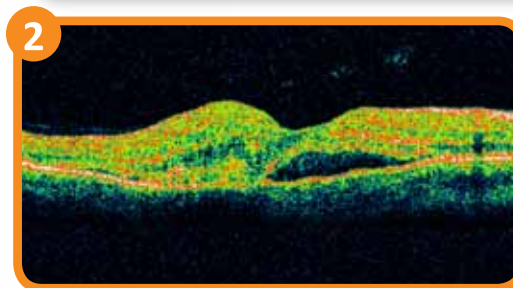
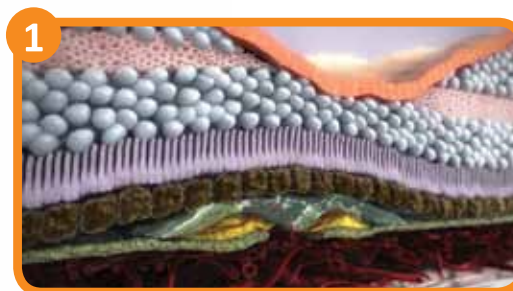
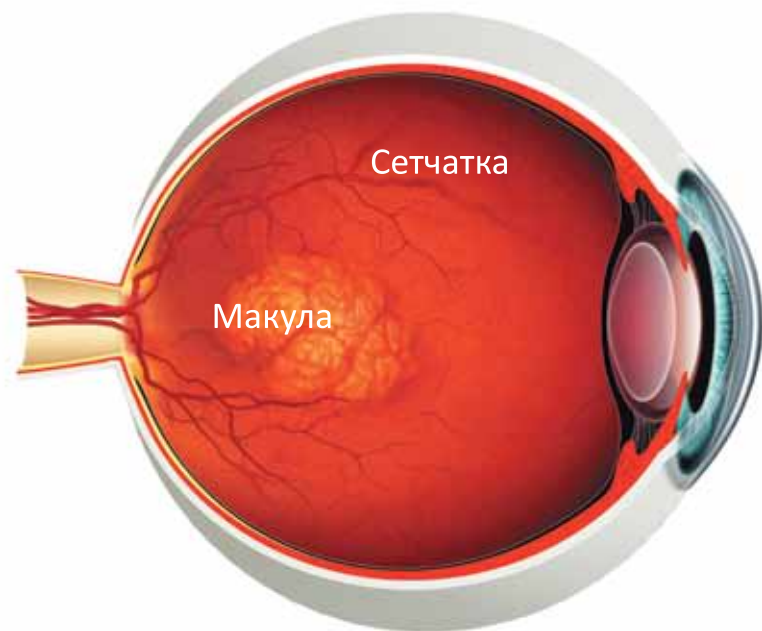
В помощь практикующему врачу-офтальмологу

# НОРМА



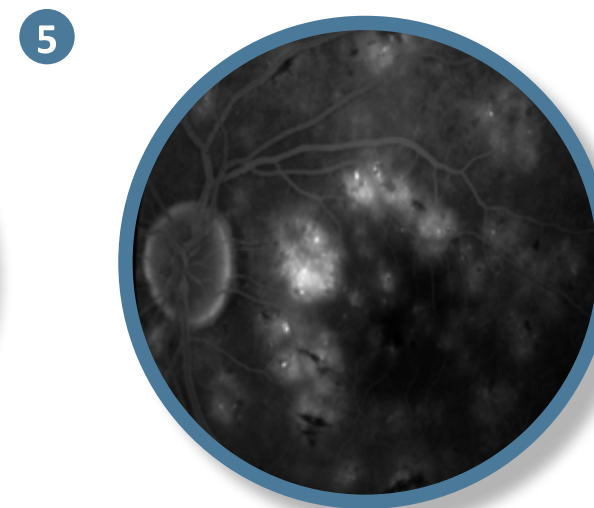
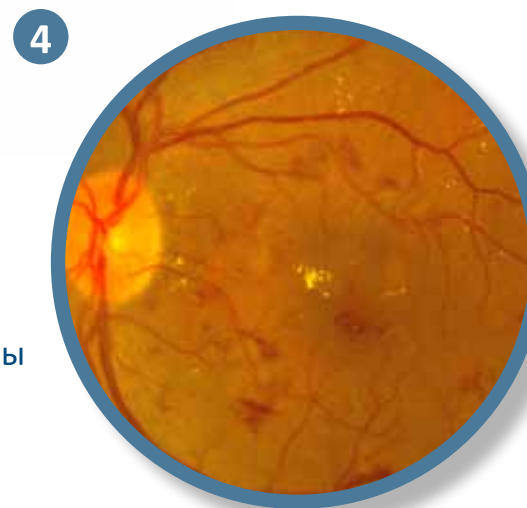
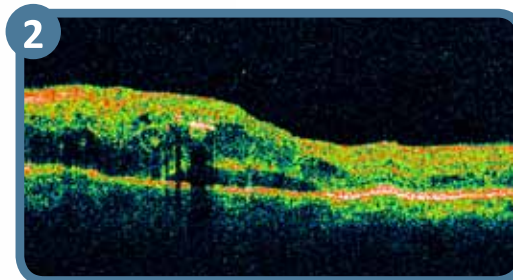
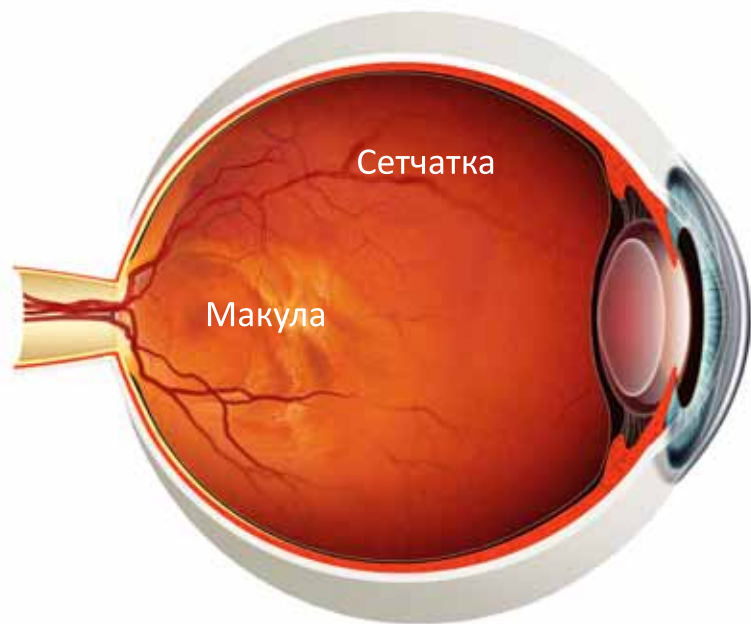
1. Сетчатка на разрезе (схематическое изображение)
2. Оптическая когерентная томограмма макулярной зоны
3. Зрительное восприятие пациента
4. Фотография глазного дна (центральный отдел)
5. Флюоресцентная ангиограмма

# Возрастная макулярная дегенерация



1. Сетчатка на разрезе (схематическое изображение)
2. Оптическая когерентная томограмма макулярной зоны
3. Зрительное восприятие пациента
4. Фотография глазного дна (центральный отдел)
5. Флюоресцентная ангиограмма

# Диабетический макулярный отек



1. Сетчатка на разрезе (схематическое изображение)
2. Оптическая когерентная томограмма макулярной зоны
3. Зрительное восприятие пациента
4. Фотография глазного дна (центральный отдел)
5. Флюоресцентная ангиограмма



ООО «Новартис Фарма»: 115035, Москва, ул. Садовническая, д. 82, стр. 2; тел.: (495) 967 1270; факс: (495) 967 1268; [www.novartis.ru](http://www.novartis.ru)

OPHTHA/A4/0911/502